

NIEUWSBRIEF

Matthijs Luitjes | Betty Beersma | Margriet Eleveld | Jo Franssen

Matthijs Luitjes

fysiotherapeut in de praktijk voor nek-, schouder- en armlachten in Groningen en docent bij de myofasciale pijn seminars.

Betty Beersma

fysiotherapeut en manueel therapeut in de praktijk voor nek-, schouder- en armlachten in Groningen en docent bij de myofasciale pijn seminars.

Margriet Eleveld

fysiotherapeut in de praktijk voor nek-, schouder- en armlachten in Groningen en docent bij de myofasciale pijn seminars.

Jo Franssen

fysiotherapeut, oprichter, cursusleider en docent bij de myofasciale pijn seminars.

Better safe than sorry

Introductie

Met belangstelling hebben wij het artikel 'Prikletsel door dry needling' in de vorige uitgave van de Fysiopraxis, jaargang 28, maart 2019, nr. 2 gelezen. Graag spreken wij onze waardering uit voor deze publicatie, die getuigt van moed en professionaliteit van alle betrokkenen. Na het lezen van het artikel willen wij graag nog een aanvulling geven met als doel het verkleinen van de kans op incidenten in de toekomst door het verduidelijken van de veiligheidsmarges voor dry needling in de thoracale regio.

Ernstige complicaties als gevolg van triggerpoint dry needling komen gelukkig weinig voor, hoewel exacte gegevens betreffende de Nederlandse situatie ontbreken.⁶ Ernstige complicaties van dry needling in Nederland komen vooralsnog zelden voor, maar met het toenemen van het aantal behandelaars die dry needling toepassen, zou de kans hierop kunnen toenemen. Het is zodoende van belang dat er richtlijnen en aanbevelingen komen, die de kans op complicaties verminderen.

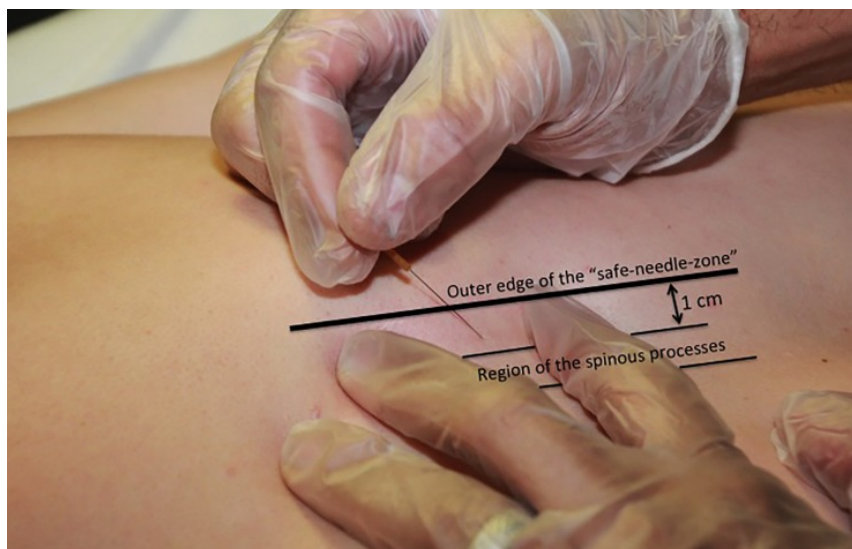
Nieuwe aanbevelingen

Met name de aanbevelingen voor dry needling in de thoracale regio, zoals weergegeven in het artikel 'Prikletsel door dry needling' (Kader: Techniek, handelwijze bij de paravertebrale dry needling-interventie) hebben onze bezorgdheid doen toenemen. Hierin wordt een veilige needlingszone beschreven, die begrensd wordt door twee lijnen. Een eerste lijn over de laterale rand van de processus spinosi en een tweede lijn 1,5 duimbreedte naar lateraal, parallel aan lijn 1 (het gaat

hierbij om de duim van de patiënt). Neemt men nu bijvoorbeeld een duimbreedte van 2,5 cm (man 172 cm en 73 kg), dan is de maximale afstand tussen de eerste lijn en de tweede lijn 3,75 cm. Vermeerdert met enkele millimeters afstand van de laterale rand tot het midden van de processus spinosus komen we uit op ongeveer 4 centimeter, waarbij we er gemakshalve van uitgaan dat de processi spinosi zuiver in de mediaanlijn staan. De afstand van het midden van het wervellichaam tot aan de rand van het wervellichaam is, afhankelijk van het wervelniveau en de grootte van de persoon, 1,5 tot 2 cm.⁴ De veilige zone wordt zo 2 tot 2,5 cm te groot geschat en daarmee is de kans zeer reëel dat men binnen de veronderstelde 'veiligheidszone' nog steeds een pneumothorax veroorzaakt.

Internationaal gepubliceerde en wijd geaccepteerde aanbeveling

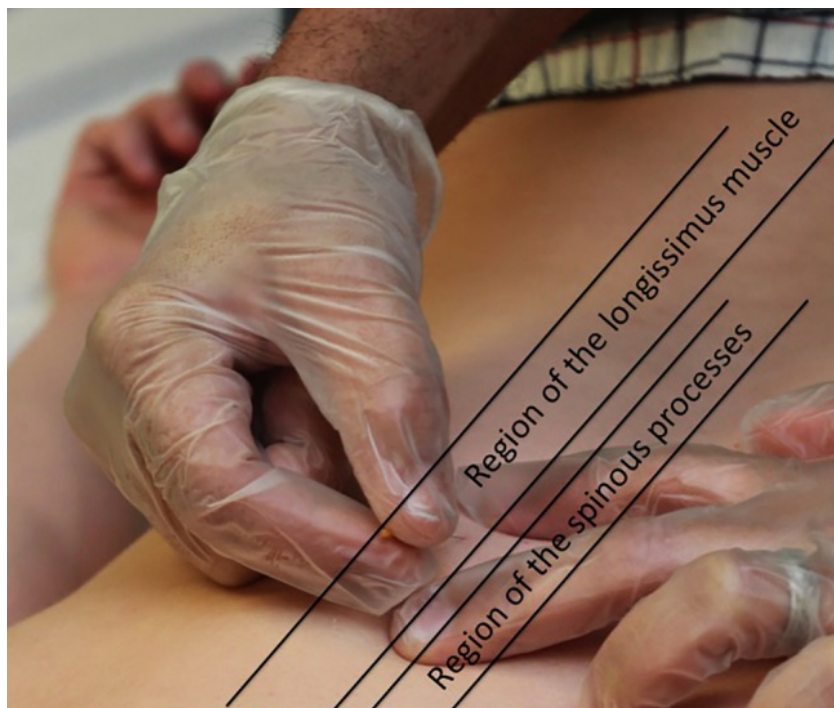Liever bevelen wij de richtlijn aan zoals beschreven in het artikel van Fernández-de-las-Peñas, Layton en Dommerholt (Fernández-de-Las-Peñas et al. 2015).³ Hierin wordt een veilige zone van 1 cm aangehouden vanaf de palpabele rand van de processus spinosus (citaat: *"The safe needle zone is one finger width (of the patient) immediately lateral to the spinous process, such that one side of the index finger is butting against the spinous process."*). De naald dient daarbij naar mediocaudaal te worden gericht, om zo te voorkomen dat de naald via de intercostale ruimte door de pleura gaat of via het foramen intervertebrale in het wervelkanaal komt en daar een eventueel hematoom veroorzaakt.¹⁻⁵ (figuur1).



Figuur 1. Triggerpoint dry needling van de thoracale mm. multifidi binnen de 1 cm veiligheidszone (Fernández-de-Las-Peñas et al. 2015)

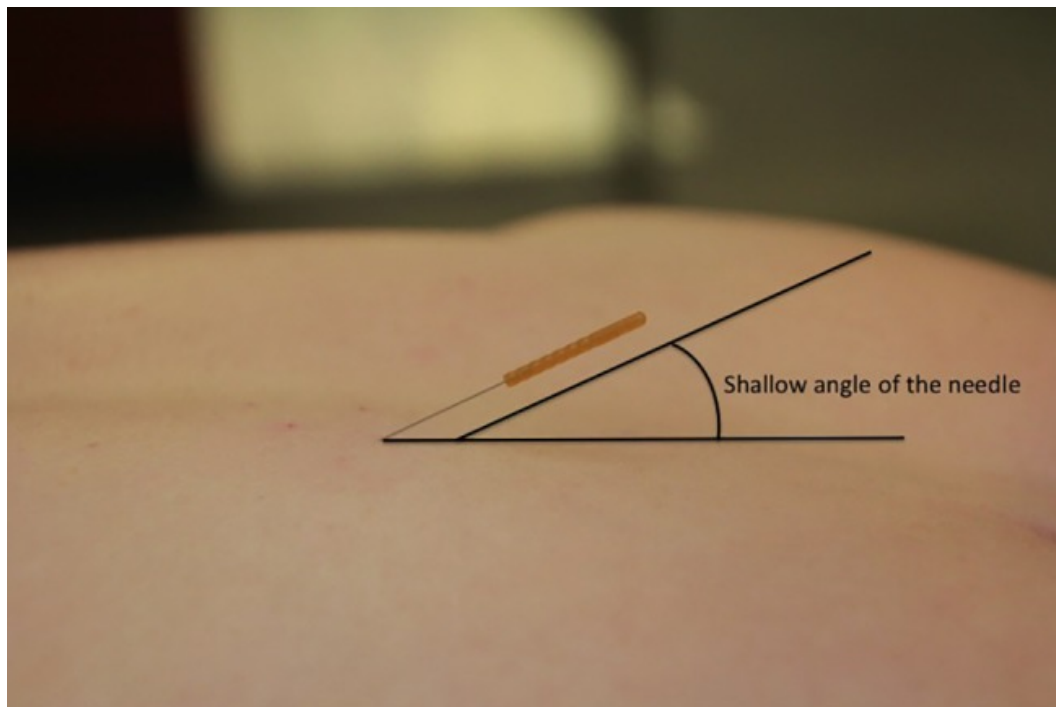
Voor de meer lateraal gelegen m. longissimus thoracis geldt een andere techniek. Eerst wordt het myofasciaal trigger point gepalpeerd, loodrecht op de richting van

de betreffende spiervezels. De plaats van het trigger point kan worden gemarkeerd door boven dit punt met de buis van de naald een afdruk te maken. Vervolgens wordt de naald loodrecht op de huid ingebracht. De naald staat hierbij tussen de wijs- en middelvinger van de palperende hand op de huid (figuur 2). Nadat de naald in de huid is getikt, wordt deze naar het trigger point toe gericht, waarbij een hoek wordt gehandhaafd van 30° tot maximaal 45° graden ten opzichte van de thorax (afhankelijk van de spierdikte van de betreffende patiënt). Bij deze techniek is het van belang om rekening te houden met de kromming van de thoracale wervelkolom. Er wordt altijd 'downhill' genedled omdat alleen dan de 30° tot maximaal 45° graden als veilig kan worden beschouwd. De behandelaar begint oppervlakkig en werkt vervolgens zorgvuldig naar het trigger point toe. De naald wordt naar caudaal gericht en eventueel iets naar mediaal, maar nooit naar lateraal. Een laterale prikrichting kan leiden tot het aanprikken van het longweefsel en dient dus voorkomen te worden. (figuur 3).



Figuur 2 Triggerpoint dry needling van de m. longissimus thoracis

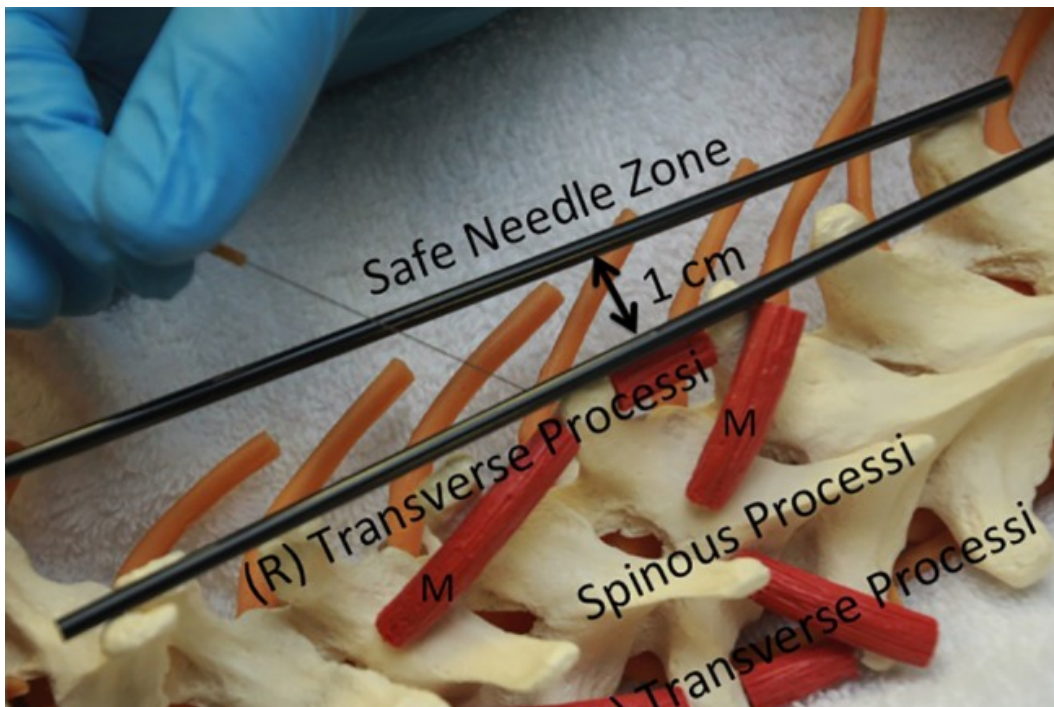
Bij patiënten met een scoliose dient men extra voorzichtig te zijn, omdat hier de positie van de processi spinosi door rotatie zodanig is veranderd dat deze niet meer als een betrouwbare "bony landmark" kan worden beschouwd (figuur 4). Het is in deze situatie goed mogelijk om een processus transversus aan te zien voor een processus spinosus.³



Figuur 3. Bij het needlen van de m. longissimus thoracis wordt de naald onder een hoek van 30° tot maximaal 45° ingebracht (Fernández-de-Las-Peñas et al. 2015)

Het intekenen van lijnen op de huid

In het artikel wordt aangegeven dat "In verband met het aanscherpen van de veiligheid bij het prikken is in het voorschrift ten aanzien van de technische uitvoering opgenomen, dat het nu verplicht is om in de fysiotherapiepraktijk deze twee lijnen bij elke paravertebrale interventie met een huidpotlood daadwerkelijk af te tekenen, alvorens deze techniek uitgevoerd mag worden". Graag merken we op dat er (helaas) tot op de dag van vandaag in Nederland geen richtlijn bestaat voor dry needling in algemene zin, en ook niet voor dry needling in de thoracale regio in het bijzonder. [In "Trigger point dry needling. An evidence and clinical-based approach wordt een richtlijn beschreven, die tot stand is gekomen in samenspraak met een grote groep internationale docenten (Dommerholt en De las Penas 2018)].² Het aftekenen van twee lijnen bij elke paravertebrale interventie is daarbij geen garantie voor een veiliger toepassing. Tijdens en na het intekenen van de lijnen is er veel beweging van de huid t.o.v. de onderlaag mogelijk. Zo wekt het gebruik van ingetekende lijnen ten onrechte de indruk van het bestaan van een objectieve veilige zone. Tijdens het toepassen van dry needling dient de behandelaar zich er voortdurend van bewust te zijn dat de naald zich binnen de veilige zone bevindt. In geval van de eerdergenoemde scoliose bijvoorbeeld, doet de behandelaar er verstandig aan om volledig af te zien van dry needling in de risicovolle regio ("*when in doubt, stay out!*"). Maar ook de bouw van de patiënt, de eventuele aanwezigheid van overgewicht en andere variaties in de anatomie



Figuur 4. Schematische weergave van de rotatie van de thoracale wervels bij patiënten met een scoliose (Fernández-de-Las-Peñas et al. 2015)

kunnen zorgen voor een uitzonderlijke situatie. Juist om die reden is een diepgaande kennis van de anatomie en het 3d voorstellingsvermogen van de behandelaar onontbeerlijk. In cursussen op het gebied van diagnostiek en behandeling van myofasciale pijn dient hier ons inziens ruim aandacht voor te zijn.

Informed consent

In de praktijk kan het soms lastig zijn om een patiënt goed voor te lichten over de eventuele risico's die dry needling met zich mee brengt zonder deze onnodig ongerust te maken. Tegelijkertijd heeft de patiënt het volste recht te weten welke risico's hij/zij loopt omdat alleen de patiënt zelf kan beslissen of hij het eventuele risico acceptabel vindt. Een mooie tussenweg kan zijn om een informed consent verklaring op papier aan te bieden, die standaard wordt uitgereikt (en ondertekend?) alvorens over te gaan tot dry needling. Op die manier heeft de patiënt zelfbeschikking over de geleverde behandeling en weet deze bovendien hoe te handelen in het geval van een optredende complicatie. Uitleg van de stappen die een patiënt dient te nemen in geval van een incident/calamiteit als gevolg van dry needling, zou eigenlijk tot de standaardprocedures moeten horen. Zo weet de patiënt waar deze aan toe is, en kan er adequaat worden gehandeld, mocht zich toch een complicatie voordoen.

Literatuur

1. Berrigan, W.A., Whitehair, C. and Zorowitz, R. 2018. Acute spinal epidural hematoma as a complication of dry needling: A case report. *PM & R: the journal of injury, function, and rehabilitation*.
2. Dommerholt, J. and de las Penas, C.F. 2018. Trigger point dry needling: an evidence and clinical-based approach.
3. Fernández-de-Las-Peñas, C., Layton, M. and Dommerholt, J. 2015. Dry needling for the management of thoracic spine pain. *The Journal of manual & manipulative therapy* 23(3), pp. 147-153.
4. Kang, K.S., Song, K.-S., Lee, J.S., Yang, J.J. and Song, I.S. 2011. Comparison of radiographic and computed tomographic measurement of pedicle and vertebral body dimensions in Koreans: the ratio of pedicle transverse diameter to vertebral body transverse diameter. *European Spine Journal* 20(3), pp. 414-421.
5. Lee, J.-H., Lee, H. and Jo, D.-J. 2011. An acute cervical epidural hematoma as a complication of dry needling. *Spine* 36(13), pp. E891-3.
6. McCutcheon, L. and Yelland, M. 2011. Iatrogenic pneumothorax: safety concerns when using acupuncture or dry needling in the thoracic region. *Physical Therapy Reviews* 16(2), pp. 126-132.